

Некоторые аспекты восстановительного лечения и первичной реабилитации детей с цереброкардиальным синдромом

Е.А.Дегтярева¹, О.И.Жданова¹, А.А.Михеева², А.А.Авакян³

¹Российский Университет Дружбы Народов, Москва

²Детская инфекционная клиническая больница №6 УЗ САО, Москва

³Российский государственный медицинский университет, Москва

Резюме. На основании объективных критериев подтверждены эффективность и безопасность раннего использования парентеральных сукцинатсодержащих препаратов у недоношенных новорожденных с постгипоксическими повреждениями миокарда на фоне церебральной ишемии 1–2-й степени. Плановое назначение сукцинатсодержащих препаратов кардиоцитопротективного действия новорожденным с постгипоксическими повреждениями миокарда позволяет раньше начать реабилитационные и восстановительные мероприятия.

Ключевые слова: цитофлавин, миокард, ишемия-гипоксия, новорожденные дети.

Some aspects of remedial treatment and primary rehabilitation of children with cerebrocardial syndrome

Some aspects of remedial treatment and primary rehabilitation of children with cerebrocardial syndrome

E.A. Degtyareva^{1,3}, O.I. Zhdanova¹, A.A. Mikheeva², A.A. Avakyan³

¹Peoples Friendship University of Russia, Moscow;

²Russian State Medical University, Moscow;

³Children Infectious Clinical Hospital №6, Moscow

Summary. Efficacy and safety of early use of succinate-emitting parenteral drugs in preterm infants with I–II degree of myocard posthypoxic damage against the background of cerebral ischemia is confirmed on the basis of objective criteria. Scheduled administration of succinate-emitting cardiocytoprotectors to infants with myocard posthypoxic damage offers the possibility of rehabilitation and restoration in earlier time periods.

Key words: cytoflavin, myocard, ischemia, hypoxia, newborn infants.

Сведения об авторах:

Дегтярева Елена Александровна – д-р мед. наук, проф. каф. детских болезней РУДН, гл. врач ДИКБ №6 УЗ САО, Москва.

Жданова Ольга Ивановна – канд. мед. наук, ассистент каф. детских болезней РУДН.

Михеева Анна Анатольевна – канд. мед. наук, гл. внештатный педиатр УЗ САО, Москва.

Авакян Александр Арменович – ассистент каф. детских болезней лечебного факультета РГМУ, зав. отделением для ВИЧ-инфицированных новорожденных и недоношенных детей. Адрес: 125438, Москва, 3-й Лихачевский пер., д. 2Б, Детская инфекционная клиническая больница №6 УЗ САО. Тел.: 8 (499) 153-41-04. E-mail: dib6@yandex.ru

Введение

Повреждение миокарда гипоксического генеза у новорожденных обозначают в литературе различными терминами: «синдром дезадаптации сердечно-сосудистой системы новорожденных», «транзиторная ишемия миокарда новорожденных», «постгипоксическая дистрофия миокарда», «постгипоксическая цереброваскулярная кардиопатия», «цереброкардиальный синдром» [1–7]. Клинически данное состояние сопровождается транзиторной депрессией сократимости, увеличением размеров сердца, проявлениями сердечной недостаточности, повышением специфических ферментов миокардиального повреждения [8–10]. В ряде аутопсийных исследований установлено, что гипоксические изменения у новорожденных имеют морфологический субстрат, идентичный обнаруживаемому при коронарной патологии взрослых (переваскулярный отек и некрозы). В силу неспецифичности клинических и электрокардиографических характеристик (электрической нестабильности миокарда,

изменений реполяризации признаков энергетического и/или ионного дефицита) дифференциальная диагностика постгипоксических повреждений миокарда у новорожденных чрезвычайно сложна. Кроме того, особенности строения миокарда новорожденных с относительным уменьшением количества миофибрилл со снижением функций кальциевых каналов; уменьшением количества митохондрий, понижением активности ферментов митохондрий, участвующих в метаболизме свободных жирных кислот (карнитиновая недостаточность); увеличение объема стромы сердца с низким содержанием эластических волокон являются предпосылками быстрого развития дезадаптивного ремоделирования сердца [3, 7]. Развитие сферичности сопровождается быстрой декомпенсацией кровообращения, инициацией системного и миокардиального синтеза провоспалительных цитокинов с кардиодепрессивными эффектами.

К механизмам кардиодепрессивного эффекта ФНО- α относятся:

- угнетение фосфорилирования тропонина I, подавление поступления ионов кальция и его внутриклеточного транспорта;
- ингибирование пируват дегидрогеназы, ключевого фермента взаимодействия жирового и белкового обменов, с дефицитом синтеза АТФ и развитием энергетической недостаточности кардиомиоцитов, снижением их сократимости;
- активация NO-синтазы, повышающей уровень эндогенного внутриклеточного оксида азота с последующим апоптозом кардиомиоцитов [11, 12].

Таким образом, оптимизация терапии постгипоксических повреждений миокарда и ЦНС в неонатальном периоде – важнейшее реабилитационное мероприятие, диктующее необходимость включения в терапию средств с антигипоксическим и антиоксидантными свойствами. Роль последних в цитопротекции, антиоксидантной защите, стимуляции клеточного роста, торможении процессов апоптоза, генной экспрессии и трансмембранной передаче регуляторных сигналов установлена в исследованиях последних лет. Следует подчеркнуть, что механизмы постгипоксического повреждения миокарда идентичны инфекционным, дисметаболическим, стресс-индуцированным, поскольку инициированы прямыми и опосредованными цитотоксическими воздействиями [13–19].

Необходимо также отметить, что перечень парентеральных кардиоцитопротекторов в педиатрии строго ограничен. Применение у детей даже хорошо известных цитопротекторов и макроэргов (Мексидол, L-карнитин, Неотон), жизненно необходимых в ситуациях интенсивной терапии сердечной недостаточности, является off label [20, 21, 23], т.е. назначением препарата не в полном соответствии с инструкцией по его применению. Данные многочисленных исследований свидетельствуют, что более половины препаратов, используемых в педиатрии, не проходили клинических испытаний на детях, их применение базируется на экстраполяции данных «взрослой популяции» и остается общемировой медицинской проблемой [22, 24, 25]. Так, в исследованиях S.Conroy и соавт. (1999 г.), а также C.Pandolfini и C.Bonati (2005 г.) было установлено, что частота off label-назначений наиболее высока в неонатологической практике и составляет 80–90% в интенсивной терапии новорожденных [24, 25].

В России недостаток «детских» лекарств составляет более 80%, и педиатры вынуждены применять препараты, предназначенные для взрослых, в аннотациях которых нет противопоказаний для детей [22]. Результатом подобного применения может стать использование противопоказанного препарата; назначение лекарственных средств по новым, незарегистрированным показаниям; применение препарата в дозах, отличных от указанных в инструкции к нему; использование у детей в возрасте, официально не разрешенном в инструкции по применению; выбор неоговоренного в инструкции пути введения.

В 2009 г. под руководством акад. РАМН проф. Н.Н.Володина было завершено многоцентровое двойное слепое рандомизированное исследование парентеральной формы сукцинатсодержащего препарата Цитофлавин (ООО научно-технологическая фармацевтическая фирма «Полисан», Санкт-Петербург) у недоношенных новорожденных с гипоксиче-

ски-ишемическим поражением ЦНС различной степени тяжести.

На базе нашей клиники в дополнение к общему протоколу проводилось изучение состояния сердечно-сосудистой системы на фоне терапии с учетом документированной в исследованиях последних лет роли сукцинатсодержащих препаратов в цитопротекции и антиоксидантной защите. Интерес к препарату Цитофлавин был продиктован установленной ролью гипоксии в инициации каскада патологических процессов, ведущих к развитию энергетического дефицита кардиомиоцитов, депрессии сократимости и прогрессированию сердечной недостаточности, а также необходимостью назначения в тяжелых случаях эффективных метаболических парентеральных средств, особенно у недоношенных новорожденных с церебральной гипоксией-ишемией 1–2-й степени.

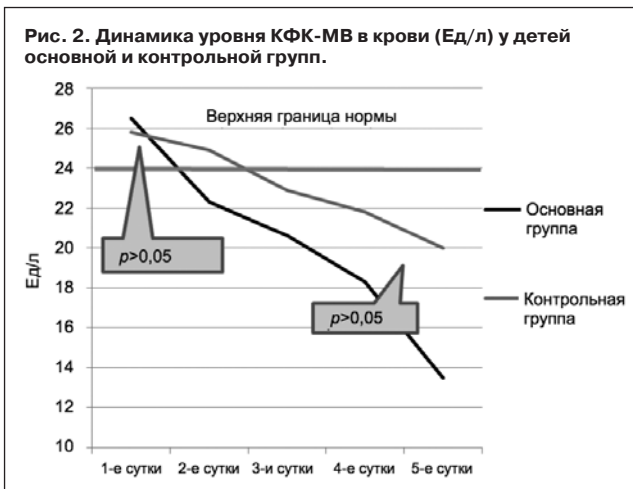
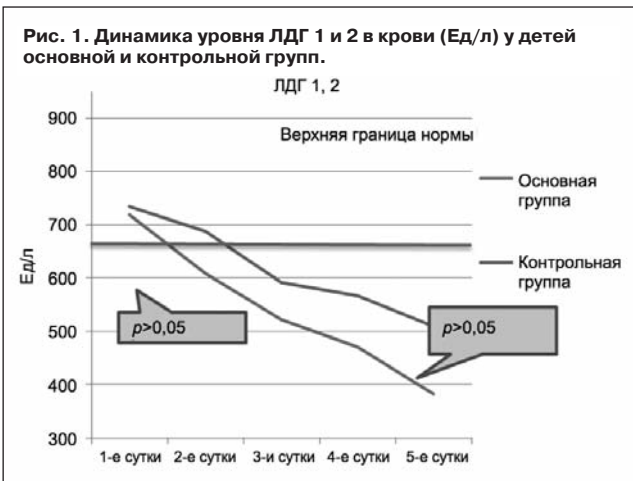
Целью исследования стала оценка кардиопротективного эффекта парентерального применения Цитофлавина у недоношенных новорожденных с церебральной гипоксией-ишемией 1–2-й степени, не нуждавшихся в проведении ИВЛ в остром периоде постнатальной адаптации в первые 5 дней пребывания в стационаре 2-го этапа выхаживания.

Пациенты и методы

В течение 2007–2009 гг. на базе отделения для недоношенных детей детской инфекционной клинической больницы №6 г. Москвы (гл. врач – д-р мед. наук, проф. Е.А.Дегтярева) обследованы 60 новорожденных недоношенных детей со сроками гестации 28–36 нед с диагнозом церебральной ишемии 1–2-й степени при рождении, с оценкой по шкале Апгар 5–8 баллов на 1-й минуте и не менее 7 баллов на 5-й минуте, т.е. без показаний для кардиореспираторной реанимации. При поступлении на 2-й этап на 3–5-е сутки жизни из различных родильных домов г. Москвы дети были рандомизированы методом конвертов на 2 группы с целью оценки кардиоцитопротективного эффекта Цитофлавина. Детей с генерализованными формами инфекционного процесса в исследовании не включали. Локальные формы врожденной инфекции отмечались у части детей основной и контрольной групп.

Для исключения врожденных пороков сердца, в том числе дуктусзависимых, кроме эхокардиографии всем детям проводили измерение артериального давления (АД) и пульсоксиметрию с помощью переносного кардиомонитора Riester Ri-vital (Германия). Этот прибор был разработан для мобильного и быстрого снятия показателей АД, ЧСС, SpO₂ неинвазивным методом, что имеет важное значение при обследовании новорожденных и особенно недоношенных детей. Кардиомонитор может работать в специальном режиме для новорожденных, снабжен манжетами с липучками VELCRO разных размеров (для новорожденных, младенцев и детей) и проводит одновременное измерение ряда жизненно важных показателей в течение нескольких секунд.

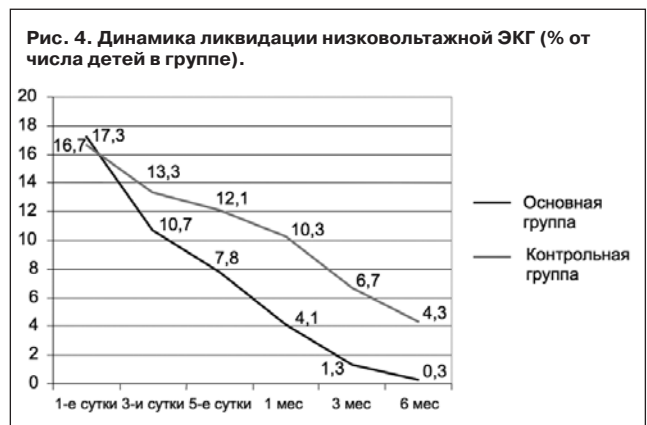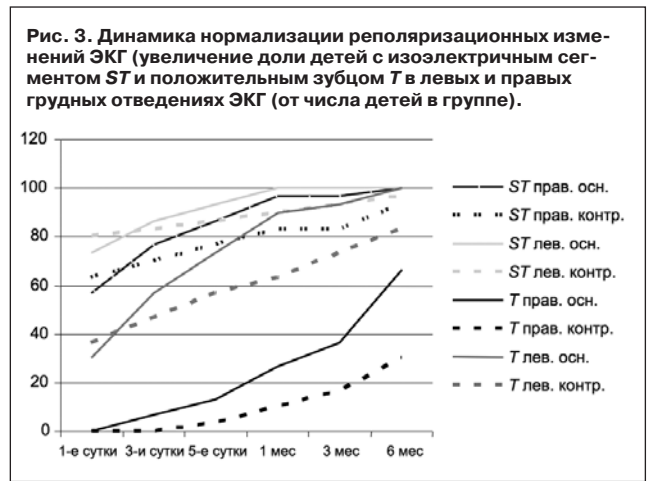
В исследовании оценивались электролитный баланс, данные ЭЭГ и нейросонографии, в динамике оценивалось состояние сердечно-сосудистой системы по данным рентгенографии грудной клетки с измерением кардиоторакального индекса (КТИ), по данным ЭКГ, ЭХО-кардиографии и биохимическим



уровням маркеров повреждения миокарда тропонина I, КФК, КФК-МВ, ЛДГ, ЛДГ 1,2 в сыворотке крови. После получения письменного информированного согласия родителей 1-й (основной) группе новорожденных (n=30) в течение 2–12 ч после поступления в отделение на фоне базисной терапии был начат курс Цитофлавина из расчета 2 мл/кг/сут и скоростью в/в инфузии 4 мл/ч курсом 5 дней. Во 2-й (сравнительной) группе (n=30) проводили только курс базовой терапии. Расчетную суточную дозу разводили в растворе 5 или 10% глюкозы в соотношении 1:5. При необходимости препарат вводили параллельно с использованием базисных растворов, применяемых для коррекции водно-электролитного баланса и ОЦК, а также растворов для парентерального питания. Длительность катamnестического наблюдения за пациентами составляла 6 мес.

Результаты и обсуждение

При поступлении в стационар у 23 (38%) недоношенных обеих групп наблюдался синдром персистирующей фетальной циркуляции, соответственно у 13 детей (45%) основной группы и 10 (35%) контрольной. Синдром транзиторной легочной гипертензии наблюдался у 13 (21%) недоношенных обеих групп, соответственно у 8 (26%) детей основной и у 5 (16,6%) детей контрольной группы. Транзиторная дисфункция миокарда с умеренным увеличением КТИ до 0,6, снижением фракции выброса (ФВ ЛЖ) до 45%, приглушением тонов сердца, умеренной декомпенсацией кровообращения (НК 1–2А степени) наблюдалась у 5 (8,3%) детей обеих групп, соответ-



ственно у 3 (10%) основной и у 2 (6,6%) контрольной.

Изначальное умеренное повышение кардиоспецифических ферментов ЛДГ 1 и 2 и КФК-МВ у детей обеих групп было обусловлено преобладанием анаэробного гликолиза и замедленным переходом на зрелый постнатальный путь метаболизма у детей с гипоксией. Умеренный характер гиперферментемии, отрицательные значения тропонина I (высокоспецифического маркера миокардиального повреждения), транзиторный характер миокардиальной дисфункции позволили исключить врожденные миокардиты у всех (100%) пациентов обеих групп (рис. 1, 2). В первые 5 сут пребывания в стационаре у детей основной группы с транзиторной миокардиальной дисфункцией по данным эхокардиографии была отмечена более быстрая положительная динамика насосной и сократительной функций миокарда, сопровождавшаяся уменьшением КТИ при рентгенографии.

Достоверно более быстрым, чем в контрольной группе, стало снижение уровня биохимических маркеров общего и миокардиального повреждений (ЛДГ; ЛДГ 1 и 2; КФК; КФК-МВ).

В 1-е сутки наблюдения в стационаре (среднем на 3–5-й день жизни) у всех пациентов отмечался синусовый ритм со средней частотой 145 в минуту, правограмма со средней величиной угла α от $+95^\circ$ до $+158^\circ$, интервал P–Q составлял 0,08–0,10 с. Длительность комплекса QRS составляла 0,04–0,06 с.

Патологические изменения комплекса QRST в виде низковольтной ЭКГ, отражающей снижение сократимости миокарда в зоне ишемии, в 1-е сутки наблюдались в целом более чем у половины детей обеих групп. Инфарктоподобные изменения с появлением

патологического зубца Q продолжительностью более 0,03 миллисекунд и амплитудой более 1/4 зубца R в этом отведении (Finley и соавт., 1979 г.) не менее чем в 2 грудных отведениях у недоношенных детей с гипоксически-ишемическим поражением ЦНС 1–2-й степени были выявлены в 2 случаях в основной (6,6%) и в 1 случае в контрольной группе (3,3%), то есть реже, чем в наблюдениях проф. А.В.Прахова, указавшего 11,4% [4].

Электрокардиографически гипоксические изменения реполяризации в раннем неонатальном периоде (в 1-е сутки пребывания в стационаре) характеризовались очаговыми ишемическими изменениями реполяризации по ЭКГ в виде изоэлектричных, инвертированных, низкоамплитудных (сглаженных) зубцов T в сочетании с горизонтальной (или выпуклой в сторону смещения) депрессией и/или подъемом сегмента i от изолинии более чем на 1 мм в стандартных и усиленных однополюсных отведениях и более чем на 1,5 мм в правых и левых грудных отведениях ЭКГ. Эти изменения наблюдались в обеих группах с одинаковой частотой и не различались по характеру. При индивидуальном анализе частота реполяризационных изменений (снижения ST и снижения амплитуды T) была тем чаще, чем выше была степень недоношенности при идентичной степени перенесенной гипоксии.

Количество пациентов с ишемической ST -депрессией и подъемом сегмента ST в правых грудных отведениях составило суммарно 43,2% в основной и 36,6% в контрольной группах ($p>0,05$) и в левых грудных отведениях соответственно 26,6 и 19,9% ($p>0,05$). Количество пациентов с изоэлектричным зубцом T и/или его ишемической инверсией в правых грудных отведениях составило суммарно 100 в основной и 99,9% в контрольной группах ($p>0,05$), а в левых грудных отведениях соответственно 69,9 и 63,3% ($p>0,05$).

С 3-го дня терапии по данным электрокардиографии отчетливо уменьшались признаки электрической нестабильности миокарда, энергетического дефицита, изменения реполяризации. К 5-м суткам терапии темпы положительных электрокардиографических изменений в основной группе бы-

ли более быстрыми и выраженными, чем в группе сравнения, где при изначально сходных электрокардиографических данных к 5-м суткам терапии суммарное число пациентов с сохраняющимися ST -депрессией и подъемом в правых и левых грудных отведениях превысило таковое в основной группе не менее чем в 2 раза (соответственно 36,6 и 19,9%, $p<0,05$; и 13,3 и 6,6%, $p<0,05$).

Число пациентов с положительным и изоэлектричным зубцом T в правых грудных отведениях было в 3 раза выше, чем в контрольной группе, а количество детей с ишемической инверсией зубца T уменьшилось до 33,3%, в то время как в контрольной группе сохранялось в 80% наблюдений. Зубец T в левых грудных отведениях в основной группе, изначально положительный лишь в 30% на фоне лечения Цитофлавином, к 5-му дню терапии становился положительным у 73,3%, а число наблюдений с инверсией T уменьшилось в 4 раза (с 26,6 до 6,66%) (см. таблицу).

У детей группы сравнения с идентичной тяжестью и нозологическими формами патологии, не получавших в комплексной терапии инфузий Цитофлавина, изменения реполяризации по ЭКГ и декомпенсация кровообращения (в 3,3% требовавшая терапии гликозидами) сохранялась достоверно дольше, до 2 мес ($p<0,05$).

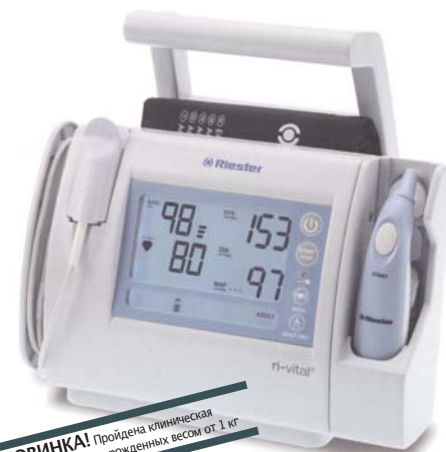При катамнестическом наблюдении в динамике с 1 до 6 мес наблюдения практически у всех детей основной группы отмечена дальнейшая положительная динамика конечной части желудочкового комплекса, отражающая нормализацию метаболизма миокарда. В контрольной группе положительная динамика реполяризации отставала по темпам и выраженности (рис. 3).

Относительное снижение общего вольтажа ЭКГ сохранялось к 5-м суткам в обеих группах детей. К 1-му месяцу отмечалось постепенное увеличение общего вольтажа ЭКГ в обеих группах, однако нормализация данного параметра в основной группе проходила более быстрыми темпами (рис. 4).

При внутривенных инфузиях Цитофлавина у новорожденных отсутствовали побочные и аллергические реакции, включая тахикардию и гипертермию как в первые 5 сут пребывания в стациона-

Riester

The familiar way




НОВИНКА! Пройдена клиническая валидация для новорожденных весом от 1 кг

ri-vital®

**Точность, надёжность,
экономия времени**



Ri-vital® spot-chek monitor разработан для мобильного, точного и быстрого сбора показаний АД, SpO2 и пульса, в клинике, больнице или частной практике. Эргономичный дизайн и высокие технологии гарантируют надежные результаты измерения и экономию времени.



Компания «М.П.А. медицинские партнеры» является эксклюзивным дистрибьютором «RUDOLF RIESTER GmbH» в России
Москва, 3-я Магистральная ул. д. 30
Тел. (495) 921-3088 (многоканальный)
www.mpamed.ru, mpa.pf, www.riester.ru

Характеристика электрокардиографических изменений у детей основной и контрольной групп при поступлении в стационар			
	Основная группа, n=30	Контрольная группа, n=30	p
Сегмент ST правых отведений			
Изоэлектричный	17 (56,6%)	19 (63,3%)	(df=1)=0,28, p=0,59
Подъем	5 (16,66%)	4 (13,3%)	(df=1)=0,13, p=0,71
Депрессия	8 (26,6%)	7 (23,3%)	(df=1)=0,09, p=0,76
Сегмент ST левых отведений			
Изоэлектричный	22 (73,3%)	24 (80,0%)	(df=1)=0,37, p=0,54
Подъем	2 (6,66%)	1 (3,33%)	(df=1)=0,35, p=0,55
Депрессия	6 (20%)	5 (16,6%)	(df=1)=0,11, p=0,73
Зубец T правых отведений			
Положительный	0	0	–
Изоэлектричный	3 (10%)	5 (16,6%)	(df=1)=0,58, p=0,44
Отрицательный	27 (90%)	25 (83,3%)	(df=1)=0,58, p=0,44
Зубец T левых отведений			
Положительный	9 (30%)	11 (36,6%)	(df=1)=0,30, p=0,58
Изоэлектричный	13 (43,3%)	13 (43,3%)	(df=1)=0,00, p=1,00
Отрицательный	8 (26,6%)	6 (20,0%)	(df=1)=0,37, p=0,54
Низковольтная ЭКГ	17 (56,6%)	15 (50%)	(df=1)=0,27, p=0,60

ре, так и при катamnестическом наблюдении в течение 6 мес.

По результатам нашего исследования показателями к парентеральному использованию Цитофлавина у новорожденных с внутриутробной инфекцией в сочетании с гипоксическим поражением ЦНС средней степени тяжести являются выраженные изменения реполяризации по ЭКГ; тенденция к кардиомегалии (КТИ более 0,55); снижение насосной и сократительной функций миокарда (ФВ ЛЖ ≤ 50%); НК 1–2А степени повышение уровня тропонина, повышение уровня ЛДГ 1,2 и КФК – МВ более чем на 50% даже при нормальном уровне тропонина.

Выводы

1. На основании объективных критериев подтверждены эффективность и безопасность раннего использования парентеральных сукцинатсодержащих препаратов у недоношенных новорожденных с постгипоксическими повреждениями миокарда на фоне церебральной ишемии 1–2-й степени.
2. Плановое назначение сукцинатсодержащих препаратов кардиоцитопротективного действия новорожденным с постгипоксическими повреждениями миокарда позволяет начать реабилитационные и восстановительные мероприятия в более ранние сроки.
3. Полученные результаты требуют дальнейшего изучения цитопротективного действия сукцинатсодержащих препаратов при гипоксическом поражении других органов и систем у новорожденных с перспективой включения данных препаратов в комплексную раннюю и дальнейшую реабилитацию новорожденных и недоношенных детей.

Литература

1. Rowe RD, Hoffman T. Transient myocardial ischemia of the newborn infant-form of severe cardiorespiratory distress in full term infants. *J Pediatr* 1972; 81: 234–50.
2. Eques J. Myocardial infarction in relation to perinatal hypoxia. *J Eques, V Flores, M Mendivil. AN Esp. Pediatr* 1983; 19 (4): 263–267.
3. Таболин ВА, Котлукова Н.П., Симонова Л.В. и др. Актуальные проблемы перинатальной кардиологии. *Педиатрия*. 2000; 5: 13–22.

4. Прахов А.В., Альбицкая Ж.В., Гиринович Ю.Д. Функциональное состояние сердца у новорожденных детей с различными вариантами сочетанной перинатальной патологии. *Детские болезни сердца и сосудов*. 2004; 3: 60–3.

5. Кравцова Л.А., Школьников М.А., Балан П.В. и др. Сравнительный анализ влияния гипоксии на характеристики ЭКГ у детей первых месяцев жизни и экспериментальных животных. *Вестн. аритмологии*. 2000; 18: 45–8.

6. Козлова Л.В., Короид О.А. Состояние вегетативной нервной и сердечно-сосудистой систем в раннем постнатальном периоде у детей, перенесших хроническую внутриутробную гипоксию. *Рос. вестн. перинатологии и педиатрии*. 2000; 6: 56.

7. Симонова Л.В., Котлукова Н.П., Ерофеева М.Е. и др. Постгипоксический синдром дезадаптации сердечно-сосудистой системы у новорожденных и детей раннего возраста. *Педиатрия*. 2000; 3: 17–21.

8. Costa S, Zecca E, de Rossa et al. Serum troponin T usefull of myocardial damage in newborn infants with perinatal asphyxia. *Acta Paediatr* 2007; 96: 181–4;

9. Clark SG, Newland P, Yoxall CW et al. Concentration of cardiac troponin T in neonates with and without respiratory distress. *Arch Dis Child Fetal Neonatal Ed* 2004; 89: 348–52.

10. Muller JC, Thielsen B et al. Value of myocardial hypoxia markers (CK and its MB-fraction, troponin T, Q-T interval) and serum creatinine for the retrospective diagnosis of perinatal asphyxia. *Biology neonate*. 1998; 73: 367–74.

11. McTiernan CF, Feldman AM. The role of tumor necrosis factor alpha in the pathophysiology of congestive heart failure. *Curr Cardiol Rep* 2000; 2 (3): 189–97.

12. Sharma R, Coats AJ, Anker SD. The role of inflammatory mediators in chronic heart failure: cytokines, nitric oxide, and endothelin-1. *Int J Cardiol* 2000; 72 (2): 175–86.

13. Виноградов В.М., Урюпов О.Ю. Гипоксия как фармакологическая проблема. *Фармакология и токсикология*. 1985; 3: 9–20.

14. Шабалин А.В., Никитин Ю.П. Защита кардиомиоцита. Современное состояние и перспективы. *Кардиология*. 1999; 29 (3): 4–10.

15. Амосова Е.Н. Метаболическая терапия поврежденных миокарда, обусловленная ишемией. Новый подход к лечению ишемической болезни сердца и сердечной недостаточности. *Укр. кардиол. журн*. 2000; 4: 86–92.

16. Афанасьев В.В. Цитофлавин в интенсивной терапии. Пособие для врачей. СПб, 2005; с. 36.

17. Визир В.А., Волошина И.Н., Волошин Н.А., Мазур И.А. и др. Метаболические кардиопротекторы: фармакологические свойства и применение в клинической практике. Метод. рекомендации. Запорожье, 2006; с. 34.

18. Ланкин В.З., Тыхазе А.К., Беленков Ю.Н. Свободнорадикальные процессы в норме и при патологических состояниях. Пособие для врачей. Изд. 2-е, испр. и доп. М.: РКНПК МЗ РФ, 2001; с. 78.

19. Галенко-Ярошевский П.А., Чекман И.С., Горчакова Н.А. Очерки

метаболической фармакологии. М.: Медицина, 2001; с. 250.

20. Bajcetic M, Jelisavcic M, Mitrovic J et al. Off label and unlicensed drugs use in paediatric cardiology Eur J Clin Pharmacol 2005; 61 (10): 775–9.

21. Маркова И.В., Шабалов Н.П. Клиническая фармакология новорожденных. Санкт-Пб: Сотис, 1993.

22. Баранов А.А., Таточенко В.К., Намазова Л.С., Самсыгина Г.А. и др. Рациональная фармакотерапия в педиатрии и Российский национальный педиатрический формуляр лекарственных средств. Педиатрическая фармакология. 2006; 2 (3).

23. Каганов Б., Сичинава И. Фармакотерапия в педиатрии. Мед. вестн. 2000; (17): 156.

24. Conroy S, Choonara I, Impicciatore P et al, for the European Network for Drug Investigation in Children. Survey of unlicensed and off label drug use in pediatric wards in European countries. BMJ 2000; 320: 79–82.

25. Pandolfini C, Bonati M. A literature review on off-label drug use in children. Eur J Pediatr 2005; 164: 552–8.

Энергетическая составляющая и объемный кровотоки гемодинамики в магистральных артериях у больных хронической сердечной недостаточностью пожилого возраста

Г.Г.Ефремушкин, Т.В.Филиппова, Е.А.Денисова

ГОУ ВПО Алтайский государственный медицинский университет, Барнаул

Резюме. Актуальность. Нет четких представлений о величине минутного объема крови (МОК) в отдельные фазы кровотока и суммарном его значении в отдельных магистральных артериях. Остается малоизученной энергетическая составляющая различных фаз кровотока и пульсовой волны (ПВ) у лиц пожилого возраста с хронической сердечной недостаточностью (ХСН).

Цель. Изучить перераспределение объемного кровотока и его энергетической составляющей в магистральных артериях у больных ХСН пожилого возраста.

Материалы и методы. Обследованы 56 (48,2%) больных с ХСН I и II степени, из них 5 (8,9%) женщин в возрасте от 63 до 87 (76,6±0,9) лет. Обследование больных проводилось с применением доплеровского сканирования общей сонной (ОСА), плечевой (ПА) и бедренной (БА) артерий, в которых определялись диаметр артерий, объемная скорость кровотока (Q , см³/с), минутный объем крови (МОК, см³/мин) и удельная кинетическая энергия (h_v , см²/с²) потока крови в сосудах и ПВ.

Результаты. У больных ХСН пожилого возраста Q (см³/с) и МОК (см³/мин) в ОСА и ПА уже при ХСН I степени значительно превышали их значения у здоровых и еще больше увеличивались при ХСН II степени во все фазы кровотока. В БА эти показатели оставались в пределах значений у здоровых лиц. Суммарный МОК в 3-х парах изучаемых артерий у больных ХСН I степени возрастал по сравнению со здоровыми в 1,5 раза, ХСН II степени – в 2,1 раза. При ХСН в ОСА объем крови в быструю фазу увеличивался, но h_v кровотока не нарастала. При этом в ОСА h_v ПВ снижалась более чем в 2 раза по сравнению со здоровыми людьми. Таким образом, h_v движущейся крови по магистральным сосудам положительно связана с МОК, а h_v ПВ – со скоростью распространения последней. Благодаря этому в ОСА при увеличении МОК одновременно уменьшается энергетическая составляющая Q , см³/с и ПВ, что, по-видимому, снижает возможность повреждающего влияния увеличенного объема крови на сосуды головного мозга.

Ключевые слова: хроническая сердечная недостаточность, магистральные артерии, удельная кинетическая энергия объемного кровотока и пульсовой волны.

Hemodynamics energy component and the blood flow volume in the main arteries of aged patients with chronic heart failure

G.G. Efremushkin, T.V. Filippova, E.A. Denisova

State Educational Institution of Higher Professional Educational Institution «Altai State Medical University», Barnaul

Summary. Background. There is no clear understanding of the value of minute volume of blood in distinct phases of blood flow and the total of its value in some of the main arteries. Energy component of the different phases of blood flow and pulse wave (PW) in elderly patients with chronic heart failure (CHF) remains poorly understood.

Purpose. To study the redistribution of the blood flow volume and its energy component in the main arteries in aged patients with CHF.

Materials and methods. In total 56 (48,2%) patients with CHF of I–II degree, of which 5 (8,9%) women aged between 63 and 87 (on average 76,6±0,9) years were included into the study. Patients were examined with the use of doppler scanning of the common carotid (CCA), brachial (BA) and femoral (FA) arteries, in which the diameter of the arteries, volumetric blood flow rate (Q , cm³/s), minute volume of blood (cm³/min), specific kinetic energy (h_v , sm²/s²) blood flow and PW were determined.